更多期刊、圖書與影音講座，請至【元照網路書店】www.angle.com.tw

寰宇醫事裁判

從心導管燒灼術案談醫師注意義務

Doctor's Duty of Care Viewed from a Radiofrequency Catheter Ablation

黃浥昕 Yi-Hsin Huang 編譯*

平成28年（ネ）第270號損害賠償請求控訴事件
平成29年7月7日判決言渡名古屋高等裁判所
（原審　名古屋地方裁判所平成24年（ワ）第5496號）

摘　要

本件醫師為患者實施心導管燒灼術，術後患者併發腦梗塞。一審法院認為施術醫師並未忽視患者有血栓形成之疏失，惟二審法院指出即使只是懷疑有血栓存在，亦應避免實施心導管燒灼術，並採用多名醫師鑑定結果，基於醫學知識進行判定，認為本件腦梗塞的發生極有可能係因存在於左心耳的血栓在施術過程中之移動而造成，被告醫院有注意義務之違反，須賠償共79,010,771日圓。

A physician had performed a patient a radiofrequency catheter ablation as a surgical operation, but the latter had

關鍵詞：心導管燒灼術（radiofrequency catheter ablation, RFA）、血栓（thrombosis）、臨床裁量權（medical discretion）、醫療過失（medical malpractice）

DOI：10.3966/241553062019030029009

更多期刊、圖書與影音講座，請至【元照網路書店】www.angle.com.tw

a cerebral infarction as a complication. the judge in the first instance confirmed that the physician had medical malpractice but without any ignorance of thrombosis of the patient. However, the judge in the second instance had another opinion that a radiofrequency catheter ablation should be avoided, if there was only a suspect of a thrombosis. Besides, medical assessments based on opinions by several physicians which indicated that the cerebral infarction could mostly be caused by a movement of thrombosis in the left auricle during the surgery. The hospital as the accused had broken due diligence consequently, and must compensate totally 79,010,771 Japanese Yen.

壹、事實概要

一、事件概要

本件被告Y醫院所屬之B醫師為原告X治療持續性心房顫動，實施心導管燒灼術[1]，導致X於術後併發腦梗塞，殘留左半身偏癱及重度腦障礙等後遺症，原告X基於債務不履行及侵權行為提出損害賠償告訴。一審法院認為B醫師並無忽視或應懷疑X之左心耳有血栓形成之疏失，且其於術前3週即開始投與口服抗凝血劑Warfarin並無不妥 ，亦無原告X所主張違反說明義務之實，最後駁回原告所有請求；但二審改判被告Y醫院違反注意義務，且與原告X之腦梗塞發病間存在因果關係，須賠償約7,901萬日圓。

1 此係將電極導管插入心臟血管內，針對導致心律不整的心肌組織病源部位以熱燒灼破壞的一種治療法。

更多期刊、圖書與影音講座，請至【元照網路書店】www.angle.com.tw

二、原告主張

原告X主張本件中醫師的注意義務內容應為「在患者出現血栓或疑似有血栓發生的情況下，即屬於心導管燒灼術的禁忌症，應等到懷疑被排除才可進行」，在該情況下醫師不應存有裁量權；也就是說，只要醫師無法完全排除血栓發生的可能性，就無法認定B醫師未違反注意義務，對原告來說，只要能在某種程度上證明其有血栓存在之可能性（忽視即屬不合理）即足矣。

首先，B醫師在術前兩週左右實施的心臟電腦斷層（computed tomography, CT）檢查中曾觀察到X的左心耳處有異常陰影，B醫師也未否認本件CT中之陰影可能為血栓。其次，根據手術過程中監測心臟生理變化的經食道心臟超音波（transesophageal echocardiography, TEE）影像可知，本件TEE畫面曾出現疑似為血栓之陰影，B醫師雖主張上述陰影可能為心臟櫛狀肌，但根據4名心臟專科醫師的鑑定意見皆肯定上述陰影疑似為血栓，且一般成人櫛狀肌的寬度約為1mm多，而本件TEE影像中的陰影寬度有部分已達10mm，不可能是櫛狀肌。再者，本件TEE畫面中以多普勒法（Doppler method）計算出的左心耳內血流速度波形落在15.4cm/s～19.2cm/s之間，臨床上若低於20cm/s就很容易形成血栓，原告X明顯屬於易形成血栓的高危險群患者。

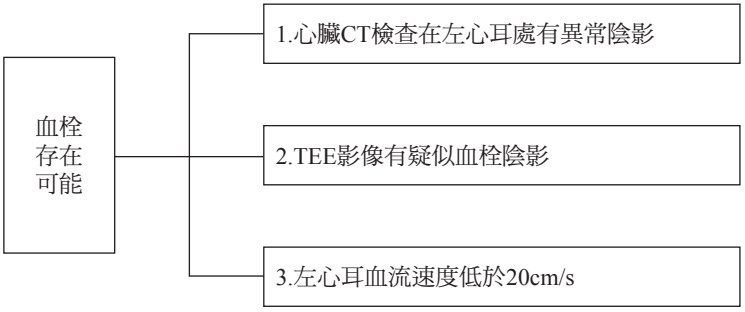

更多期刊、圖書與影音講座，請至【元照網路書店】www.angle.com.tw

此外，在一般的醫療訴訟案件中，被告Y醫院除了B醫師的證詞外，應該要提出更為多數的鑑定意見書作為反論，但被告Y醫院卻只提出一份J醫師的意見書，且J醫師完全未基於自身經驗作出任何有關影像解讀之意見，僅認為應該尊重負責醫師之判斷。B醫師雖然於術前3週開始投與抗凝血劑Warfarin，但術前兩週左右實施的心臟CT檢查仍有陰影，可見抗凝血劑之投與並未見效；且B醫師在心臟CT檢查後將藥物減量為3mg／日，難以認為 B醫師有善盡抗凝血治療之責。
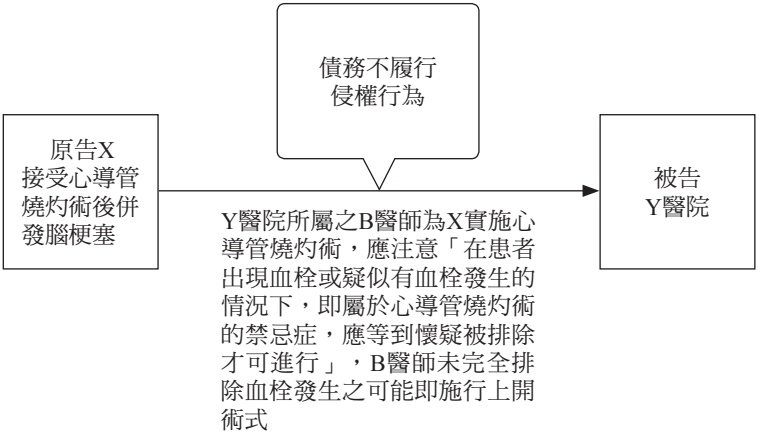
如上所述，可推測手術前既存之舊有且器質化血栓的大小和凝固性，其嚴重程度已足以引起右中大腦動脈的完全阻塞，才會使得原告X併發腦梗塞並殘留嚴重後遺症。雖然B醫師宣稱血栓是由於手術燒灼的部位多且進行時間長，導致「新血栓」於導管的尖端形成，急性腦梗塞不會由器質化的老舊血栓引發等，但B醫師完全無法提出任何醫學文獻佐證此說法，且從B醫師曾執刀1200例都無此併發症之狀況來看，若其於手術中妥善投與抗凝血劑可使活化凝血時間（active clotting time, ACT）達到300秒以上等事實看來，引起X右中大腦動脈完全阻塞的血栓係在手術過程中於導管尖端形成的「新血栓」所造成的可能性很低。